


Particularitățile cazului

Nume: Gall Sabina

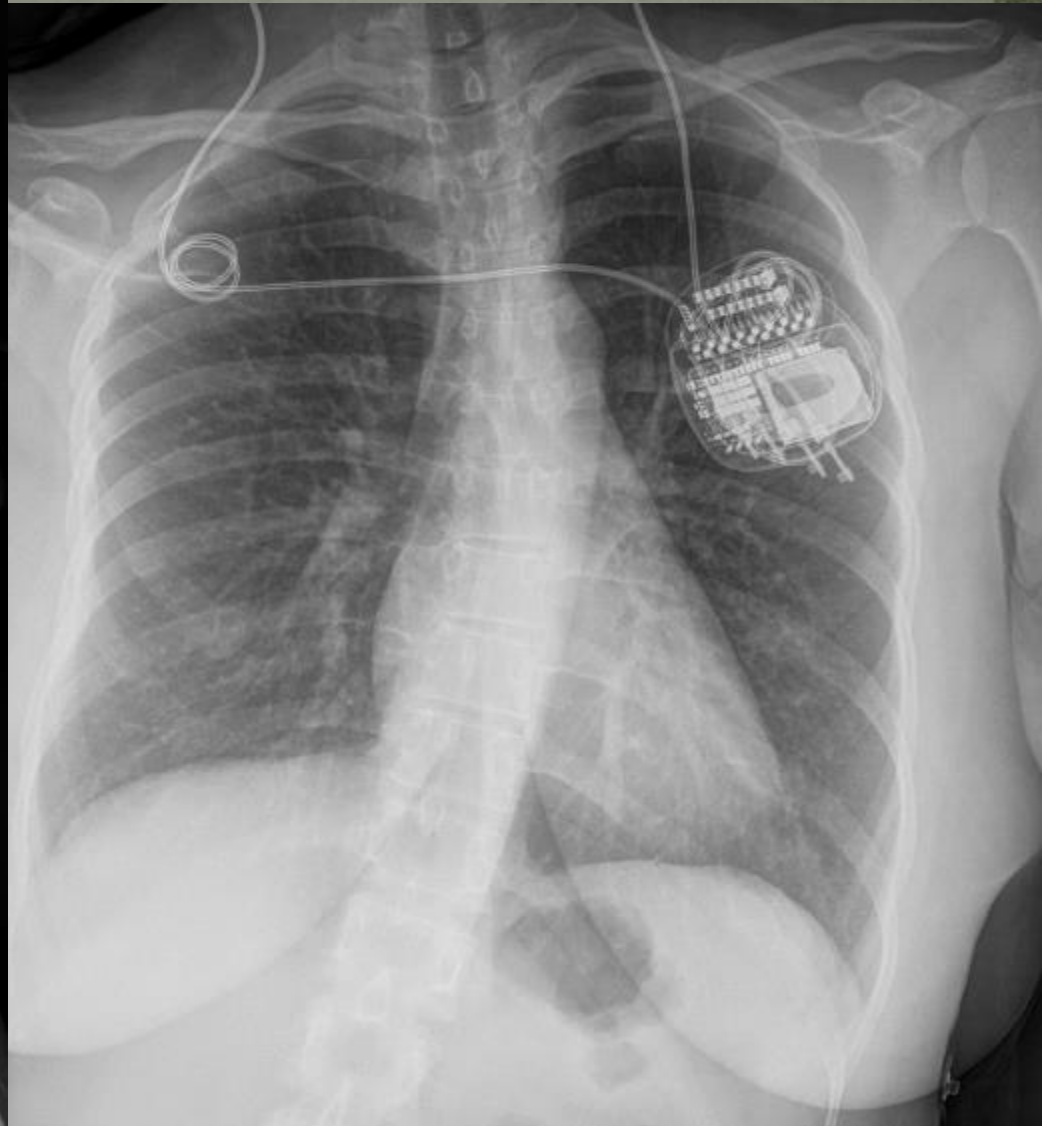
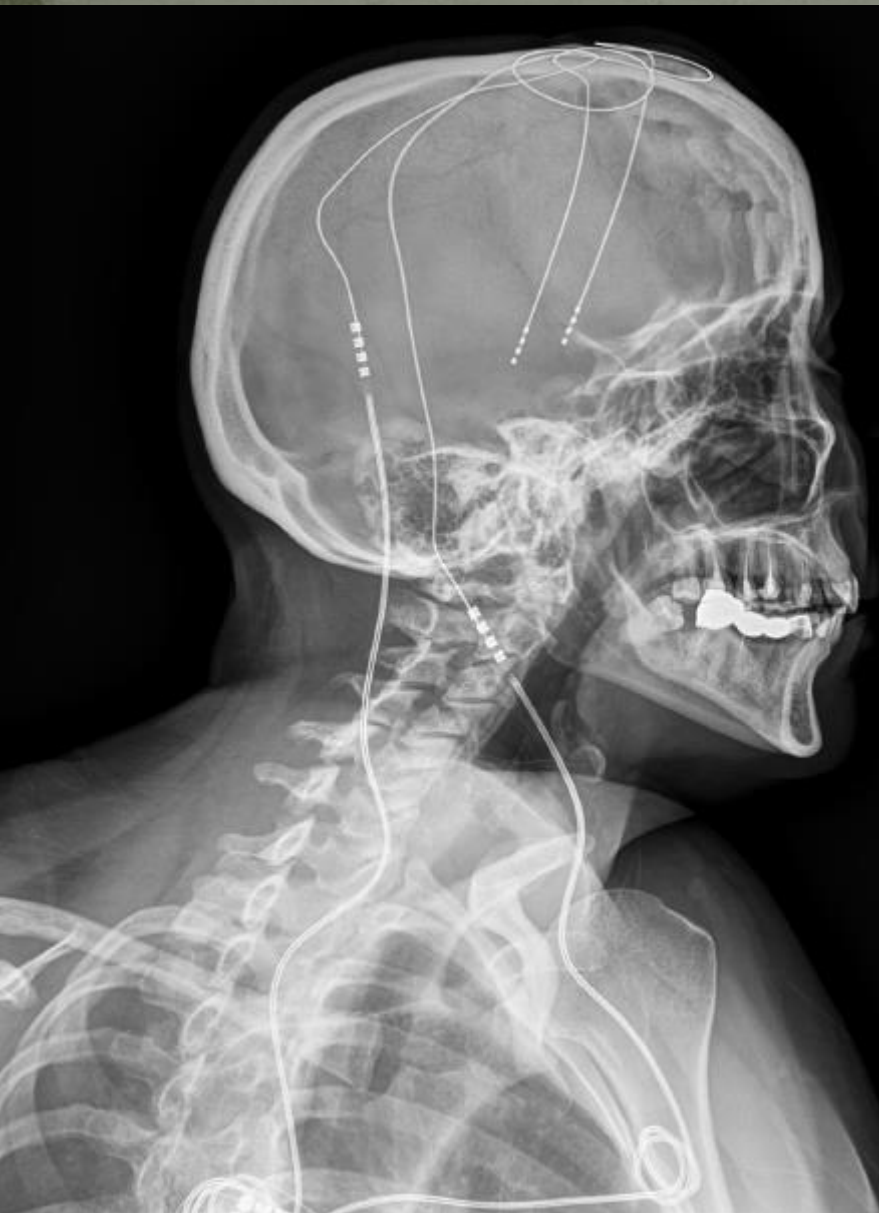Vârstă: 37 ani

Diagnostic:

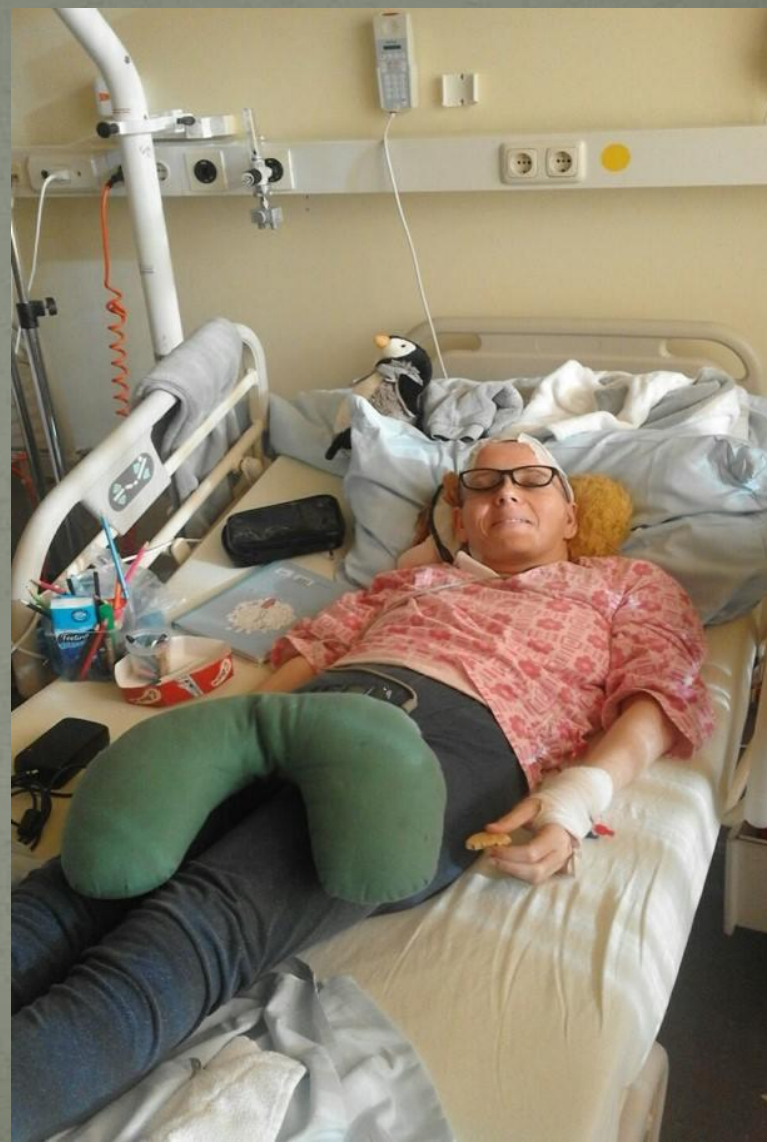Distonie segmentară cu
participare truncală și
cervicală



Implantul DBS, control 19.01.2016



După implantul din Februarie 2017



Obiectivele intervenției terapeutice

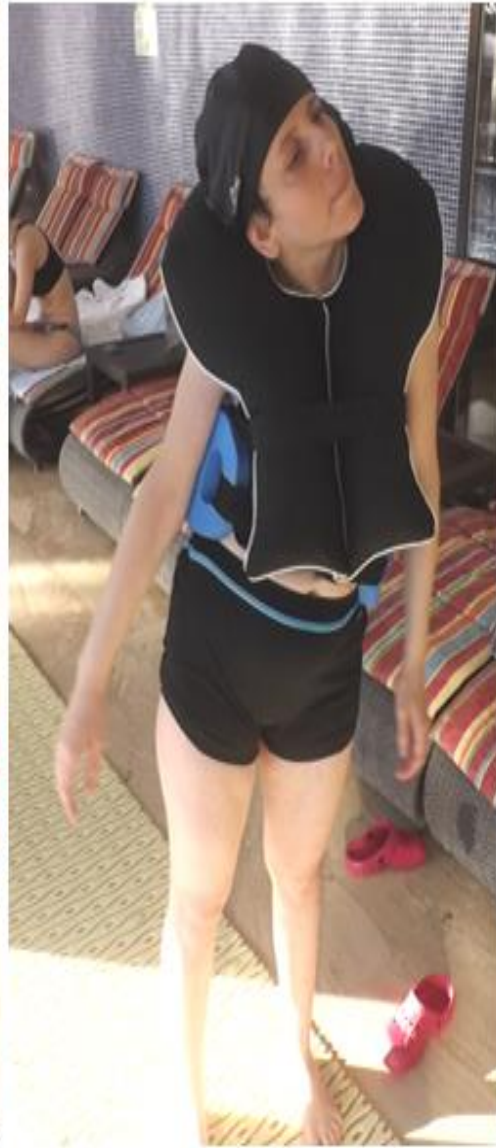
- ✓ creșterea sau menținerea amplitudinii de mișcare la niv. articular, creșterea sau menținerea forței musculare, reabilitarea coordonării neuromusculare, facilitarea schemei corporale și spațiale
- ✓ creșterea motivației, ameliorarea condiției psihice împreună cu cea fizică



KINETOTERAPIE

HIDROTERAPIE

Postura înainte de hidrokinetoterapie



Postura după hidrokinetoterapie

